



Digitized by the Internet Archive
in 2015

<https://archive.org/details/b21462811>

1897
progr. von J. J. J. - Handdruck
with kind regards of J. J. J.

DIE OPERATION DES ENTROPIUM—
Historische Studie—

Vortrag, gehalten im VEREIN DEUTSCHER AERZTE
in St. Louis, Mo., am 15ten October, 1886, von
Dr. JOHN GREEN.

104

EA vero curatio quae palpebrae laxioris ab omnibus frequentatur, nihil habet dubii. Siquidem oportet contacto oculo mediam palpebrae cutem, sive ea superior, sive inferior est, apprehendere digitis, ac sic levare: tum considerare quantulo detracto futurum sit, ut naturaliter se habeat. Siquidem hic quoque duo pericula circumstant: si nimium fuerit excisum, ne contegi oculus non possit; si parum, ne nihil actum sit, et frustra sectus aliquis sit. Qua deinde incidendum videbitur, per duas lineas atramento notandum est sic, ut inter oram, quae pilos continet, et propiorem ei lineam, aliquid relinquatur, quod apprehendere acus postea possit. His constitutis, scalpellus adhibendus est: et si superior palpebra est, ante; si inferior, postea propius ipsis pilis incidendum: initiumque faciendum in sinistro oculo, ab eo angulo, qui tempori; in dextro, ab eo qui naribus propior est: idque, quod inter duas lineas est, excidendum. Deinde orae vulneris inter se simplici sutura committendae, operiendusque oculus est. Si parum palpebra descendet, laxanda sutura; si nimium, aut adstringenda, aut etiam rursus tenuis

habenula ab ulteriore ora excidenda: ubi secta est, aliae suturae adjiciendae, quae supra tres esse non debent. Praeter haec in superiore palpebra sub pilis ipsis incidenda linea est, ut ab inferiore parte diducti pili sursum spectent: idque, si levis inclinatio est, etiam solum satis tuetur. Inferior palpebra eo non eget. His factis, spongia ex aqua frigida expressa superdeliganda est: postero die glutinans emplastrum injiciendum: quarto suturae tollendae, et collyrio, quod inflammationes reprimat, super inungendum.

Nonnumquam autem, nimium sub hac curatione excisa cute, evenit, ut oculus non contegatur: idque interdum etiam alia de causa fit. *Λαγωφθάλμους* Graeci appellant. In quo si nimium palpebrae deest, nulla id restituere curatio potest: si exiguum, mederi licet. Paulum infra supercilium cutis incidenda est lunata figura, cornibus ejus deorsum spectantibus. Altitudo esse plagae usque ad cartilaginem debet, ipsa illa nihil laesa: nam, si ea incisa est, palpebra concidit, neque attolli postea potest. Cute igitur tantum diducta fit, ut paulum [in] ima [oculi] ora descendat; hiante scilicet super plaga; in quam linamentum conjiciendum est, quod et conjungi diductam cutem prohibeat, et in medio carunculam citet: quae ubi eum locum implevit, postea recte oculus operitur.

CELSUS, *De med.*, Lib. VII., cap. vii. 8, 9, ed. Daremberg, Lipsiae, 1859.

Περὶ ἀναρραφῆς καὶ καταρραφῆς βλεφάρων, Λεωνίδους.

Πρὸς τὴν ἀναρραφὴν καθέδριον ὁ πάσχων σχηματιζέσθω πρὸς τοῖς ἀριστεροῖς μέρεσι τοῦ ἐνεργούντος, ταπεινότερος αὐτοῦ, πρὸς αὐγὴν λαμπράν. ἔστωσαν δὲ καὶ οἱ ὑπηρέται εὐπαίδευτοι δύο παρεστῶτες, εἰς μὲν ὄπισθεν ἀντιβαίνων, εἰς δὲ ἐκ πλαγίων. ὁ δὲ χειρίζων πρῶτον σημειούσθω κολλυρίῳ ἢ ἐγχαράξεσιν ἐπιπολαίοις τὴν αὐτάρκη τοῦ περιττεύοντος κατὰ τὸ βλέφαρον καὶ ἐρρυτιδωμένου δέρματος ἐκτομήν, ἵνα μὴτε πλεόν τοῦ δέοντος ἐκτμηθῇ μὴτ' ἔλαττον. πλατυτέρου μὲν γὰρ ἐκτμηθέντος, λαγόφθαλμος γίνεται ὁ πάσχων· στενοτέρου δὲ ἐκτμηθέντος, πάλιν χαλᾶται τὸ βλέφαρον, καὶ νύττουσιν ὁμοίως αἱ τρίχες. σημειούσθω δὲ καὶ ὁ κατὰ τὴν μεσότητα τοῦ βλεφάρου πρὸς τὸν ταρσὸν τόπος ἐπιπολαίῳ διαιρέσει. μετὰ δὲ τὴν σημείωσιν ἐκστρέψαντες τὸ βλέφαρον διδῶμεν¹ τὴν ὑποτομήν ἔσωθεν τῶν παρὰ φύσιν τριχῶν, ὥστε αὐτὰς πρὸς τὰς κατὰ φύσιν ἔξω νεῦσαι. ἐνίοτε δὲ κατ' αὐτῶν τῶν παρὰ φύσιν τριχῶν, εἴγε ἐνδοτέρῳ ἢ² τάσσομεν τὴν ὑποτομήν, ἵνα ἢ ἐπιγιγνομένη οὐλὴ κωλύσῃ αὐτὰς πάλιν φυῆναι. οὐδὲν δὲ κωλύει καὶ δύο ὑποτομὰς διδόναι, μίαν μὲν ἐνδοτέρῳ τῶν παρὰ φύσιν τριχῶν, ἵνα ἀνάκλασις γένηται τοῦ ταρσοῦ, ἑτέραν δὲ κατ' αὐτῶν τῶν παρὰ φύσιν τριχῶν. βαθυτέρα δὲ ἔστω ἢ ὑποτομή· συνεργεῖ γὰρ τῇ ἀνακλάσει καὶ τῷ κουφισμῷ τοῦ βλεφάρου· καὶ ἀπὸ τῶν περάτων τοῦ ταρσοῦ εἰς τὰ πέρατα διδώσθω. ἔπειτα πτυγμάτια μικρὰ δεδιπλωμένα τρίγωνα τῷ σχήματι τασσέσθω, ἐν μὲν παρὰ τῷ μεγάλῳ κανθῷ, καὶ ἕτερον πλησίον τοῦ μικροῦ. κατὰ

¹ διδώμεν² ἢ

δὲ τούτων τῶν πτυγματίων ὁ ἕξωθεν τε καὶ ὀπίσω ἐστὼς ὑπηρέτης ἐρειδέτω τὰς κορυφὰς τῶν μέγα δακτύλων, καὶ ὑπὸ μίαν ὀρμὴν διατεινέτω τὸ βλέφαρον, ἐρείδων τὸν δάκτυλον ὑπὸ τὴν ὀφρῦν, ἵνα ἰσότονος γένηται ἡ τοῦ βλεφάρου τάσις. σημεῖον δέ σοι ἔστω τῆς καλλίστης τάσεως τοῦ βλεφάρου, ὅταν τὸ μέσον σημεῖον φυλάξῃ τὸν ἴδιον τόπον, τουτέστι κατὰ τὴν μέσῃν εὐρεθῇ. μετὰ τὴν διάτασιν δέ, πρῶτον δοτέον τὴν πλαγίαν καὶ ὀβελιαίαν κάτω διαίρεσιν ἐπιπολαίαν, ἵνα μὴ τὸ ἐπιρρέον ἐκ τῆς ἄνωθεν αἷμα παρεμποδῶν γένηται τῇ χειρουργίᾳ. ἔστω δὲ ἡ τομὴ συνεγγίζουσα ταῖς βλεφαρίσιν. ἔπειτα δοτέον τὴν ἄνω μηνοειδῆ διαίρεσιν. ἀρχέσθω δὲ καὶ αὐτὴ κάτωθεν ἐκ τοῦ πρὸς τὸν μέγαν κανθὸν τόπου, καὶ ἀναφερομένη ἐπὶ τὸ σημεῖον πάλιν νεμέτω κάτω περὶ τὸν μικρὸν κανθόν. ἔστω δὲ καὶ αὐτὴ ἐπιπολαιότερα, ἵνα μὴ μυότρωτος γένηται ὁ πάσχων. εἶτα ἐκ πλαγίων ἐστὼς ὑπηρέτης ἀνατεινέτω τὸ βλέφαρον. ἔπειτα ἄγκιστρον καταπειρέσθω εἰς τὴν ἀρχὴν τοῦ περικεχαραγμένου τενιδίου, ἐπὶ μὲν τοῦ ἀριστεροῦ ὀφθαλμοῦ πρὸς τῷ μικρῷ κανθῷ, ἐπὶ δὲ τοῦ δεξιοῦ, πρὸς τῷ μεγάλῳ. ἀναταθέντος δὲ τοῦ ἀγκίστρον τῇ ἀριστερᾷ χειρὶ, ὑποδερέσθω τὸ τενίδιον τῷ ἀναρραφικῷ¹ σμιλίῳ, προσέχοντες ἵνα μὴ ἐπιπολὺν βαθυνομένης τῆς ὑποδορᾶς μυότρωτοι γένωνται καὶ ἀνίατον ἔχωσι τὸ χάλασμα τοῦ βλεφάρου. μετὰ δὲ τὴν τοῦ δέρματος ἐκτομὴν, ἐπὶ τὴν ἀναρραφὴν ἐλθετέον· διδόσθω δὲ πρώτη ραφὴ ἢ μέση· ἔπειτα ἐκατέρωθεν ἄλλαι δύο, ὡς εἶναι τὰς πάσας ραφὰς πέντε. μετὰ δὲ τὴν ἀναρραφὴν, ἀνατείνας τὸ βλέφαρον διὰ τὰ τραύματα, συμμέτρῳ σπληνίῳ ἐχεκόλλῳ καταλαβοῦ τὰ ράμματα ὑπὸ τὴν ὀφρῦν. κατὰ δὲ τῶν διαιρέσεων σπληνάρια μικρὰ κολλητικῆς καὶ ἀφλεγμάντου δυνάμεως ἐπιτιθέναι. ἔπειτα

¹ ἀναρριφικῷ.

ἔριον ὠβραχῆς καθ' ὄλον τὸν ὀφθαλμόν, καὶ ἐπιδέσκει. ἐπειδὴ δὲ ἐπιτεῖνον καὶ δριμύ καὶ ἀλμυρὸν φερόμενον ῥεῦμα ἀποβάλλει τὰς κατὰ φύσιν τρίχας καὶ σκληρὸν τὸν ταρσὸν ἀποτελεῖ, ταῖς δὲ παρὰ¹ φύσιν ὑποπεφυκυῖαις θριξὶ καὶ αὔξησιν παρέχει, δυσχερῆς τε ἐπὶ τούτων ἢ ἐκστρόφη τοῦ βλεφάρου γίγνεται, προσήκει βελόνην ῥάμμα στερεὸν ἔχουσαν καταπίρειν τῷ μέσῳ τοῦ ταρσοῦ καὶ ἀνέλκειν ἐπὶ τὸ ἄνω τὸ ῥάμμα, καὶ οὕτω τῇ μήλῃ ἐκστρέφειν τὸ βλέφαρον κατὰ τὸ ἔθος· καὶ διδόναι τὴν ὑποτομήν ὡς προεῖρηται.

Περὶ καταρραφῆς.

Τοῦ δὲ κάτω βλεφάρου τριχιῶντος, καταρραφὴ δοκιμάζεται. πρότερον δὲ κατὰ τούτων σημειώσθω ἢ² αὐτάρκης τοῦ κεχालασμένου³ περιττοῦ δέρματος ἐκτομή. κἀνταῦθα γὰρ πλατυτέρου ἐκτμηθέντος τενιδίου, ἐκτρόπιον γίγνεται, στενωτέρου δέ, ἀνωφελῆς ἐστὶν ἢ χειρουργία. μετὰ δὲ τὴν σημείωσιν τὰ πτύγματα ὡς προεῖρηται κατὰ τῶν κανθῶν τασσέσθω, καὶ περιτεινέσθω τὸ βλέφαρον. ἔπειτα πρὸς τῷ μήλῳ ἐρείδων τὸν δάκτυλον ὑπηρέτης καθελκέτω κάτω. διδόσθω δὲ πρώτη διαίρεσις ἢ μνηοειδῆς λεγομένη ἢ κάτω. ἔπειτα ἢ ὀβελιαία καὶ πλαγία λεγομένη ἢ περὶ τὸν ταρσόν. ὑποδέρειν δὲ ὡς προεῖρηται καὶ ῥάπτειν· καὶ τὰ ἀκόλουθα ποιεῖν. μόνη δὲ τῇ καταρραφῇ ἀρκούμεθα ἐπὶ τοῦ κάτω βλεφάρου, παραιτούμενοι τὴν ὑποτομήν, ἵνα μὴ ἐκτροπὴ τοῦ βλεφάρου γένηται.

AEIUS, Lib. VII., cap. lxxi., lxxii., ed. Ald. Venetiis, 1534.

¹ κατὰ

² εἰ

³ χαλασμένου

Περὶ ἀναρραφῆς καὶ ἐτέρων τρόπων ἐπὶ τριχιώτων.

Καθέδριον τοίνυν σχηματίσαντες τὸν κάμνοντα, ἥτοι ἔμπρὸς ἡμῶν, ἧ̃ ἐξ εὐωνύμων, ἐκστρέψομεν τὸ ἄνω βλέφαρον, εἰ μὲν μακρὰς ἔχοι τὰς τρίχας, αὐτῶν ἐκείνων τῷ λιχανῷ καὶ μεγάλῳ δακτύλῳ τῆς ἀριστερᾶς ἐπιλαβόμενοι χειρός, εἰ δὲ πάνυ βραχείας, βελόνην ἔχουσιν ῥάμμα διὰ μέσου τοῦ ταρσοῦ ἔσωθεν ἐπὶ τὰ ἔξω διαπεύραντες· εἶτα διὰ τοῦ ῥάμματος ἀνατείναντες τῇ ἀριστερᾷ τὸ βλέφαρον, τῇ δεξιᾷ τῷ πυρῆνι τῆς σμίλης ὀπισθεν τοῦ ῥάμματος αὐτὸ κολπώσαντες ἐκστρέψομεν, καὶ δώσομεν τὴν ὑποτομὴν ἐσωτέρω τῶν νυττουσῶν κατὰ τοῦ ταρσοῦ, ἀπὸ τοῦ μεγάλου κανθοῦ διήκουσαν ἄχρι τοῦ μικροῦ. τὸ δὲ ῥάμμα ὑπολαβόντες μετὰ τὴν ὑποτομὴν καὶ τῷ ἀντίχειρι τῆς ἀριστερᾶς χειρὸς ὑποβαλόντες μικρὸν τι πτυγμάτιον, ἀνατείνομεν τὴν ὀφρῦν· καὶ ἕτερα δὲ μικρὰ πτυγμάτια τάξαντες ἐν ἄκροις τοῖς κανθοῖς, κελεύσομεν τῷ ὀπισθεν ἐστῶτι ὑπηρέτῃ δι' αὐτῶν διατείνειν τὸ βλέφαρον· καὶ τότε δι' ἀναρραφικοῦ σμιλίου δώσομεν πρῶτον τὴν ὀβελιαίαν καλουμένην διαίρεσιν, μικρὸν ἀνωτέρω τῶν κατὰ φύσιν τριχῶν, ἀπὸ κανθοῦ διήκουσαν ἐπὶ κανθόν, βάθος δὲ ὡς μόνον τὸ δέρμα διαιρεθῆναι. καὶ μετ' αὐτὴν τὴν μηνοειδῆ παράσχωμεν, ἀρχόμενοι μὲν ἐνθεν καὶ ἡ ὀβελιαία ἤρξατο, ἐπὶ τοσοῦτον δὲ ὕψος φερόμενοι ὡς ὅλον τὸ περιττὸν περιγραφῆναι δέρμα, καὶ τελευτῶντες ὁμοίως ἐνθα κάκεινη· εἶτα τοῦ περιγραφέντος ἐκ τῶν δύο διαίρέσεων δέρματος μυρσινοειδοῦς τυγχάνοντος, τὴν πρὸς τῇ δεξιᾷ ἡμῶν ἀγκίστρῳ πείραντες γωνίαν, ὅλον τοῦτο τὸ δερμάτιον ἀποδείρομεν.

εἶτα τοὺς μώλωπας ἀποσπογγίσαντες, τρισὶν ἢ τέσσαρσιν ραφαῖς τὰ χεῖλη τοῦ τραύματος συνάγομεν, ἀπὸ τῆς μέσης ἀρχόμενοι, καταπέραντες δὲ τὴν βελόνην ἐν αὐτῇ τῇ ὑποτομῇ· τὸ δὲ ράμμα ἐξ ἐρίου ἔστω. καὶ κόψαντες τὸ περιττὸν ράμμα μὴ πλησίον τῶν ραφῶν, ἀλλ' ὥστε περιτεύειν ὡς τριῶν δακτύλων αὐτοῖς μῆκος, τὰ περιττὰ διανατείναντες κατὰ τὸ μέτωπον, ἐμπλάστρω τινὶ τῶν ἐχεκόλλων κολλήσωμεν· τὰς δὲ τοῦ βλεφάρου τρίχας ἀκμῇ βελόνης ἀπὸ τῶν ραφῶν ἐλευθερώσωμεν.

Οὗτος μὲν οὖν ὁ τρόπος τῆς χειρουργίας κοινός τε καὶ ἀσφαλής. τινὲς δὲ φεύγουσι τὴν ἀποδοράν· δι' ὃ μετὰ τὴν ὑποτομὴν βλεφαροκατόχῳ μυδίῳ, τοῦτ' ἔστι πρὸς τὴν περιφέρειαν τοῦ βλεφάρου ἐσχηματισμένῳ ἀνατείναντες τὸ περιττὸν δέρμα, σμιλίῳ ἀποκόπτουσι, καὶ τὰς ραφάς, ὡς ἔφαμεν, ἐπιφέρουσιν. εἰ δὲ ἐν μέρει τινὶ μόνον τοῦ βλεφάρου ἀπὸ τῶν τριχῶν γίνοιτο νυγμός, κατ' ἐκείνο καὶ μόνον ποιεῖσθαι προσήκει τὴν χειρουργίαν. ἔπειτα πτυγμάτια βρέξαντες ἐν ὀξυκράτῳ καὶ ἐπιθέντες ἐπιδήσομεν, ἐπιβρέχοντες αὐτῷ τῷ ὀξυκράτῳ ὕδαρεῖ ἄχρι τῆς τρίτης, καθ' ἣν ἐπιλύσομεν· καὶ κόψαντες τὰ περιττὰ τῶν ραμμάτων περιχρίσομεν ἢ κρόκῳ ἢ γλαυκίῳ τὰ βλέφαρα, ἢ τινὶ τῶν ἀφλεγμάντων κολλυρίων, οἷον κροκινῷ ἢ διαρρόδῳ τινί. εἰ δὲ φλεγμαῖνοιεν αἱ ραφαί, καὶ ἐμπλάστριόν τι τῶν ἀπαλῶν αὐταῖς ἐπιθήσομεν, καὶ ὠγαλάκτι ἐγχύτῳ τὸν ὀφθαλμὸν παραμυθησόμεθα· χαννωθείσας δὲ τὰς ραφὰς κόψαντες διασύρομεν.

Οἶδα δὲ τινα τὴν μὲν ἀποδοράν τοῦ βλεφάρου ποιούμενον, ὡς εἴρηται, ραφαῖς δὲ μὴ χρώμενον, ἀλλὰ δι' ἀπουλωτικῶν φαρμάκων ἀποθεραπεύοντα. συνουλουμένου γὰρ τοῦ τραύματος, τὸ βλέφαρον κατὰ μέρος ἀνατεινόμενον τὰς τρίχας ἐκτὸς ἠνάγκαζε νεύειν. ὥσπερ

οὖν ἕτερός τις οὐδὲ τῇ ἀποδορᾷ τοῦ βλεφάρου, οὐδὲ ταῖς ἐκτὸς δύο χρώμενος διαιρέσεσιν· ἀλλὰ τὴν ὑποτομὴν μόνον διδοὺς ἀνέτεινε τοῖς δακτύλοις ἢ δι' ἀγκίστρον τὴν ρυτίδα τοῦ βλεφάρου, καὶ δυσὶ καλαμίοις ἢ πεταλίοις τισίν, ἴσον ἔχουσι τοῦ βλεφάρου μῆκος, τὸ δὲ πλάτος ὅσον στενοῦ φλεβοτόμου, τὸ περιττὸν ὅλον δέρμα μέσον λαβῶν, διέσφιγγε δεσμῶν αὐτὰ καθ' ἐκάτερα τὰ πέρατα, καὶ οὕτως ὅλον τὸ ὀπισθεν δέρμα μὴ τρεφόμενον, καὶ διὰ τοῦτο νεκρούμενον, εἴσω δεκάτης ἢ πεντεκαιδεκάτης τὸ πλεῖστον ἡμέρας σὺν τοῖς καλαμίοις ἢ πεταλίοις ἐξέπιπτεν, ὡς μῆτε σχεδὸν οὐλὴν τινα φαίνεσθαι.

Περὶ καταρραφῆς καὶ τῆς διὰ φαρμάκου καύσεως.

Ὅσοις τῶν τριχῶν τὸ ἄνω βλέφαρον ὑποπέπτωκε πάθεισι, τοσοῦτοις καὶ τὸ κάτω· καὶ γὰρ μείζον ἑαυτοῦ γινόμενον, ἐκτρέπεται, καὶ φαλάγγωσιν ὑπομένει καὶ διστιχίαν. τῷ οὖν αὐτῷ κἀνταῦθα τῆς ἀναρραφῆς χρηστέον τρόπῳ κατὰ τὴν ἀντίστροφον τάξιν, πρῶτον διδόντα τὴν μηνοειδῆ τομὴν διὰ τὸν ἐκ τοῦ αἵματος παραποδισμόν, εἶτα τὴν ὀβελιαίαν· τὴν δὲ ὑποτομὴν παραιτητέον, ὅτι τῷ συμφύτῳ βάρει τὸ κάτω βλέφαρον ἐτοίμως ἐκτρέπεται. καὶ τὴν ἄλλην δὲ θεραπείαν ὡς ἐπ' ἀναρραφῆς, πλὴν τῶν ραμμάτων τὰς ὑπεροχὰς ἐν τῷ μετόπῳ κολλητέον. εἰ δὲ κἀνταῦθα τὴν χειρουργίαν φεύγοντες τὴν διὰ φαρμάκου μᾶλλον αἰροῦνται καῦσιν, καὶ ταύτην ἤδη παρείληφας.

Die Auszüge aus der älteren Literatur, welche ich hier zusammengestellt habe, umfassen die drei uns überlieferten Beschreibungen der Operation des Entropium wie sie vom ersten bis zum siebenten Jahrhundert ausgeübt wurde. Dass dieselben wesentlich ein und dieselbe Operation betreffen ist nicht zu bezweifeln, da sie in allen wesentlichen Punkten übereinstimmen, und sich nur in ihrer Ausdrucksweise und Vollständigkeit unterscheiden, oder höchstens in untergeordneten Details, wie es nicht anders zu erwarten ist von Schriftstellern welche mehr oder weniger aus dem Gedächtniss oder aus verschiedenen Quellen zusammentragen. Wenn man diese drei Beschreibungen zusammenstellt, so liefern sie hinreichende Daten um den Character der Operation deutlich zu ermessen. Es scheint dass dieselbe schon zu Celsus Zeiten vollständig ausgearbeitet war, obgleich Aetius (im sechsten Jahrhundert) sie dem Leonidas zuschreibt, der im dritten Jahrhundert gelebt haben soll. Paulus Aegineta, ungefähr ein Jahrhundert später als Aetius, beschreibt sie ebenfalls als ein altes und wohlbekanntes Verfahren. Die Schilderung des Aetius ist bei weitem die vollständigste und sollte deshalb zuerst betrachtet, und mit den früheren und späteren Beschreibungen des Celsus und des Paulus Aegineta zur Beleuchtung specieller Punkte verglichen werden.

Die Operation am oberen Augnlide — *ἀναρραφή* — und die am unteren Lide — *καταρραφή* — erhalten ihre Namen¹ von dem Aufwärts-, resp. Abwärts-nähen des Lidrandes — *τάρσος*, — nachdem ein halbmondförmiges² Stück aus der Lidhaut herausgeschnitten ist. Die Breite des auszuschneidenden Stückes Haut wurde

¹ Celsus gibt den Operationen keine Namen.

² Myrtenblattförmiges — *μυρτινοειδής* — Paulus Aegineta.

vorher mit einem Stift — *κολυροίω*,¹ — oder durch leichtes Scarifiziren — *ἐγχαράξουσιν ἐπιπολαίους* — bezeichnet, und dasselbe dann durch zwei oberflächliche Einschnitte umschrieben, einen graden — *πλαγαία καὶ ὀβελιαία διαίρεσις ἐπιπολαία* — ganz nahe an der Wimpernreihe — *συνεγγίζουσα ταῖς βλεφαρίσιν*² — und einen geschwungenen — *διαίρεσις μηνοειδῆς* — welcher den geraden Schnitt an seinen Enden nahe dem äusseren und inneren Augenwinkel trifft — *ἀρχέσθω δὲ καὶ αὐτὴ κάτωθεν ἐκ τοῦ πρὸς τὸν μέγαν κανθὸν τόπου, καὶ ἀναφερομένη ἐπὶ τὸ σημεῖον πάλιν νεμέτω κάτω περὶ τὸν μικρὸν κανθόν*.³ Besondern Nachdruck legte man auf das genaue Anpassen der Breite dieses halbmondförmigen Hautstreifens an die Bedürfnisse des individuellen Falles — *ἵνα μήτε πλεον τοῦ δέοντος ἐκτμηθῆι μήτ' ἔλαττον. πλατυτέρου μὲν γὰρ ἐκτμηθέντος, λαγόφθαλμος γίγνεται ὁ πάσχων· στενωτέρου δὲ ἐκτμηθέντος, πάλιν χαλᾶται τὸ βλέφαρον, καὶ νύττουσιν ὁμοίως αἱ τρίχες*,⁴ — sowie auf das sorgfältige Vermeiden der Muskelschicht, besonders der Anheftung der Sehne des *M. levator palpebrae*, sowohl bei der Incision — *ἔστω δὲ καὶ αὐτὴ [i. e., ἡ διαίρεσις μηνοειδῆς] ἐπιπολαιότερα, ἵνα μὴ μυώρωτος γένηται ὁ πάσχων* — wie auch bei der spä-

¹ Mit Dinte — *atramento* — Celsus.

² *ut inter oram, quae pilos continet, et propiorem ei lineam, aliquid relinquantur, quod apprehendere acus postea possit.* — Celsus. — καὶ τότε δι' ἀναρραφικοῦ σμηλίου δώσομεν πρῶτον τὴν ὀβελιαίαν καλουμένην διαίρεσιν, μικρὸν ἀνωτέρω τῶν κατὰ φύσιν τριχῶν, ἀπὸ κανθοῦ διήκουσαν ἐπὶ κανθόν, βλάβος δὲ ὡς μόνον τὸ δέριμα διαιρεθῆναι. — Paul. Aegin.

³ καὶ μετ' αὐτὴν τὴν μηνοειδῆ παράσχωμεν, ἀρχόμενοι μὲν ἔνθεν καὶ ἡ ὀβελιαία ἤρξατο, ἐπὶ τοσοῦτον δὲ ὕψος φερόμενοι ὡς ὅλον τὸ περιττὸν περιγραφῆναι δέριμα, καὶ τελευτῶντες ὁμοίως ἔνθα κακείνη. — Paul. Aegin.

⁴ *si quidem hic quoque duo pericula circumstant: si nimium fuerit excisum, ne contegi oculus non possit; si parum, ne nihil actum sit, et frustra sectus aliquis sit.* — Celsus.

teren Abtragung des Hautlappens — προσέχοντες ἵνα μὴ ἐπιπολὸν βαθυνομένης τῆς ὑποδορᾶς μωτρωτοὶ γίνωνται καὶ ἀνίατον ἔχωσι τὸ χάλασμα τοῦ βλεφάρου.¹ — Behufs Entfernung des Hautstreifens wurde das Augenlid durch einen Gehülfen gespannt, das eine Ende des Lappens mit einem Haken durchstoßen und aufgehoben, und die Haut mittels eines besonders gefertigten Scalpels abgeschält — εἶτα ἐκ πλαγίων ἐστῶς ὑπηρετήης ἀνατενέτω τὸ βλεφάρου. ἔπειτα ἀγκίστρον καταπειρέσθω εἰς τὴν ἀρχὴν τοῦ περιεχαραγμένου τενιδίου, ἐπὶ μὲν τοῦ ἀριστεροῦ ὀφθαλμοῦ πρὸς τῷ μικρῷ κανθῷ, ἐπὶ δὲ τοῦ δεξιῷ, πρὸς τῷ μεγάλῳ. ἀναταθέντος δὲ τοῦ ἀγκίστρον τῆ ἀριστερᾷ χειρὶ, ὑποδερέσθω τὸ τενίδιον τῷ ἀναρραφικῷ σμιλίῳ,² — die Wunde wurde durch fünf Nähte geschlossen, deren mittlere zuerst angelegt wurde — διδύσθω δὲ πρώτη ῥαφή ἢ μέση· ἔπειτα ἑκατέρωθεν ἄλλαι δύο, ὡς εἶναι τὰς πάσας ῥαφὰς πέντε.³

Figur 1 zeigt wohl ziemlich richtig die Lage, Form und durchschnittlichen Dimensionen des auszuschneidenden Hautstückes bei der ἀναρραφή, wie Celsus, Aetius, und Paulus Aegineta sie angeben; Celsus beschränkt jedoch die Nähte auf drei, und nach Paulus Aegineta sollen drei oder vier angelegt werden; nach

¹ *si ea [i.e., cartilago] incisa est, palpebra concidit, neque attolli postea potest.* — Celsus.

² εἶτα τοῦ περιγραφέντος ἐκ τῶν δύο διαίρέσεων δέρματος μωρσινουεῖδοῦς τυγχάνοντος, τὴν πρὸς τῆ δεξιᾷ ἡμῶν ἀγκίστρῳ πείραντες γωνίαν, ὕλον τοῦτο τὸ δερμάτιον ἀποδείρομεν. — Paul. Aegin.

³ *deinde orae vulneris inter se simplici sutura committendae, operiendusque oculus est. si parum palpebra descendet, laxanda sutura; si nimium, aut adstringenda, aut etiam rursus tenuis habenula ab ulteriore ora excidenda: ubi secta est, aliae suturae adjiciendae, quae supra tres esse non debent.* — Celsus. — τρισὶν ἢ τέσσαρσιν ῥαφαῖς τὰ χεῖλη τοῦ τραύματος συνάγομεν, ἀπὸ τῆς μέσης ἀρχόμενοι, καταπείραντες δὲ τὴν βελόνην ἐν αὐτῇ τῆ ὑποτομῆ — Paul. Aegin.

Paulus Aegineta sollen die Nadeln in die *ὕποτομή* eingestochen werden.

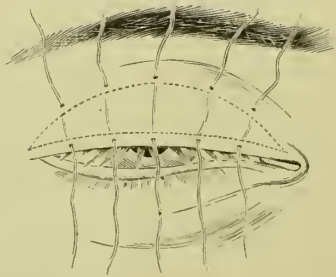


FIG. 1.

Die *ἀναρραφή* im engeren Sinne wurde stets vervollständigt durch eine Incision — *ὕποτομή* — auf der Bindehautseite des Augenlides und parallel mit dem Augenrande — *ἐκστρέψαντες τὸ βλέφαρον διδῶμεν τὴν ὑποτομὴν ἔσωθεν τῶν παρὰ φύσιν τριχῶν, ὥστε αὐτὰς πρὸς τὰς κατὰ φύσιν ἔξω νεῦσαι.*¹ — Dieser Schnitt wurde tief in das Tarsalgewebe oder vielleicht ganz durch dasselbe geführt, und erstreckte sich von einem Ende des Lides zum andern — *βαθυτέρα δὲ ἔστω ἡ ὑποτομή· συνεργεῖ γὰρ τῇ ἀνακλάσει καὶ τῷ κουφισμῷ τοῦ βλέφαρου· καὶ ἀπὸ τῶν περάτων τοῦ ταρσοῦ εἰς τὰ πέρατα διδύσθω.* — Der Zweck der *ὕποτομή* wurde besonders betont; er besteht in dem abrupten Biegen oder Brechen des Tarsalgewebes entlang der Incisionslinie, damit der Lidrand sich nach vorn und oben wenden kann, und die vorher retrovertirten Wimpern sich vorwärts drehn und in ihre normale Richtung

¹ *praeter haec in superiore palpebra sub pilis ipsis incidenda linea est, ut ab inferiore parte diducti pili sursum spectent.* — Celsus. — *ἐκστρέψομεν τὸ ἄνω βλέφαρον . . . καὶ δάσομεν τὴν ὑποτομὴν ἐσωτέρω τῶν νυκτουσῶν κατὰ τοῦ ταρσοῦ, ἀπὸ τοῦ μεγάλου κανθοῦ διήκουσαν ἄχρι τοῦ μικροῦ.* — Paul. Aegin.

zurückkehren lässt — ὥστε [τάς παρὰ φύσιν τριχάς] πρὸς τὰς κατὰ φύσιν ἔξω νεῦσαι — ἵνα ἀνάγκασις γένηται τοῦ ταρσοῦ — συνεργεῖ γὰρ τῇ ἀνακλάσει καὶ τῷ κουφισμῷ τοῦ βλεφάρου.¹ — Ich habe gefunden dass dieser Zweck vollständig erreicht wird und die Angaben des Aetius genau verwirklicht werden, wenn man die ὑποτομή hinter den falsch gestellten Wimpern — ἔσωθεν τῶν παρὰ φύσιν τριχῶν — ἐνδοτέρω τῶν παρὰ φύσιν τριχῶν² — und sogar etwas hinter der Reihe der Oeffnungen der Meibom'schen Drüsen macht. Figur 2 zeigt die ὑποτομή in dieser Lage.

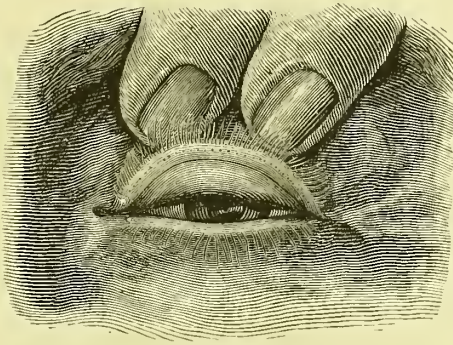


FIG. 2.

Ein weiterer Ort für die Anlage der ὑποτομή ist von Aetius angegeben — ἐνίοτε δὲ κατ' αὐτῶν τῶν παρὰ φύσιν τριχῶν, εἴγε ἐνδοτέρω ἤ, τάσσομεν τὴν ὑποτομήν, ἵνα ἢ ἐπιγυρομένη οὐκ ἔτι κωλύσῃ αὐτὰς πάλιν φυῆναι. οὐδὲν δὲ κωλύει καὶ δύο ὑποτομὰς διδόναι, μίαν μὲν ἐνδοτέρω τῶν παρὰ φύσιν τριχῶν, ἵνα ἀνάγκασις γένηται τοῦ ταρσοῦ, ἑτέραν δὲ κατ' αὐτῶν τῶν παρὰ φύσιν τριχῶν. — Diese Beschreibung stimmt fast genau mit der von Celsus überein — *praeter haec in superiore palpebra sub pilis ipsis incidenda linea est*; — aber während Aetius angibt, dass der Zweck der Incision an diesem Orte der ist,

¹ *ut ab inferiore parte diducti pili sursum spectent.* — Celsus.

² Im Gegensatz zu κατ' αὐτῶν τῶν παρὰ φύσιν τριχῶν.

das Wiederwachsen der abnorm gestellten Cilien zu verhindern, gibt Celsus als ihren Zweck an, *ut ab inferiore parte diducti pili sursum spectent*. Da aber ein einfacher Einschnitt auf die Wurzeln der Wimpern unmöglich ihr Widerwachsen verhindern kann, und da Aetius in seiner sehr umständlichen Beschreibung nichts sagt was auf eine Entfernung oder Zerstörung der Haarbälge hinweist, so scheint es mir wahrscheinlich dass er die wirklichen Ergebnisse unrichtig deutet, wenn er der Incision diese Wirkung zuschreibt. Sicher ist, dass Celsus die Wirkung des Einschnittes richtig darstellt; denn wenn die abnorm gestellten Cilien durch die *ὑποτομή* von dem Zug der narbigen und contrahirten Conjunctiva befreit sind, stellen sie sich bald mit dem normalen Cilien in Reih' und Glied, und zwar einerlei ob man die *ὑποτομή* einen halben oder aber zwei Millimeter hinter die Oeffnungen der Tarsaldrüsen verlegt.

Meiner Erfahrung nach führt man die *ὑποτομή* leicht und schnell aus, wenn man sich eines sehr scharfen Messers von der in Figur 3 angedeuteten Form bedient, und das Augenlid gut um-

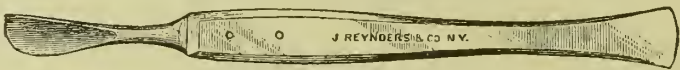


FIG. 3.

stülpt — *ἐκστρέψαντες τὸ βλέφαρον διδῶμεν τὴν ὑποτομήν*¹ — und mittelst der Finger fixirt, während der Patient angehalten wird nach abwärts zu sehen. Ich habe es nicht nöthig gefunden ausser Cocain ein Anæstheticum, noch irgend eine Lidklammer anzuwenden.

Die *ὑποτομή* bildet den ersten Schritt in der Operation. Schon Celsus wusste, dass der Tarsalschnitt zuweilen genügt um ein

¹ *ἐκστρέψομεν τὸ ἄνω βλέφαρον . . . καὶ ὀψομεν τὴν ὑποτομήν ἐσοτέρω τῶν νοττουσῶν.* — Paul. Aegin.

mässiges Entropium des oberen Lides zu beseitigen, auch ohne Excision der Haut oder Wundnaht — *ἀναρραφή*. — *In superiore palpebra . . . incidenda linea est, . . . idque, si levis inclinatio est, etiam solum satis tuetur.* Ich habe wiederholt Gelegenheit gehabt diese Behauptung zu bestätigen; in vielen Fällen, jedoch fand ich es vortheilhaft nach Ausführung der *ὕποστομή* deren Wirkung dadurch zu verstärken, dass ich das Augenlid aussen, entlang einer Linie nahe und parallel der Wimpernreihe, mit Collodium bestrich, und öfters auch dadurch, dass ich die Cilien nach oben drehte und sie mittelst Collodium an das Lid anklebte.

Figur 4 zeigt die Lage und Ausdehnung der mit Collodium zu bepinselnden Fläche, wie auch die Breite des auszuscheidenden Hautstückes bei der *ἀναρραφή* wie ich sie in den letzten zwölf Jahren ausgeführt habe.

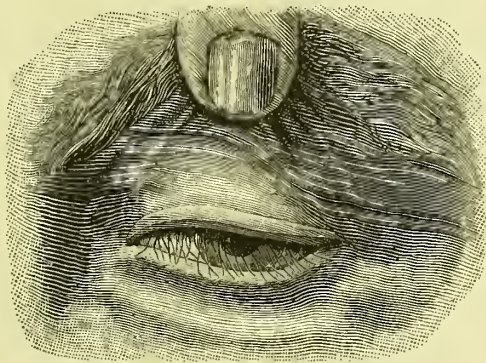


FIG. 4.

Die unmittelbare Wirkung der *ὕποστομή*, nöthigenfalls durch den Gebrauch des Collodium oder durch die Excision der Haut und Sutura — *ἀναρραφή* — supplementirt, ist (1) den Cilien-tragenden Lidrand von dem übrigen Theil des Tarsalgewebes zu trennen, und (2) ihn nach vorwärts zu kehren und in dieser verbesserten

Stellung zu erhalten. Eine fernere und höchst wichtige Folge der *δποτομή* ist die verbesserte Richtung der abnormen Cilien selbst, sowie der Oeffnungen der Meibom'schen Drüsen, indem die bisherige Spannung in den durchtrennten Geweben beseitigt wird. Nicht nur zeigen die vorher retrovertirten Gruppen, oder im Falle von Distichiasis die ganze secundäre Reihe, Neigung sich den normalen Cilien einzureihen, sondern es werden auch die Mündungen der Tarsaldrüsen, welche im Entropium oft nach rückwärts gegen den Augapfel gerichtet sind, in ihre normale Lage am Lidrande zurückgeführt. Die abgeschliffen aussehende hintere Kante des Lidrandes wird ebenfalls in der Regel wieder hergestellt, sodass sogar ein sehr hochgradiges Entropium so vollkommen geheilt werden kann, dass es kaum eine Spur der früheren Entstellung hinterlässt. Zur Zeit der Operation klafft die *δποτομή* oft sehr weit, füllt sich aber bald mit neuem Bindegewebe, welches nach meiner Beobachtung später nur wenig Neigung zur Contraction in der Breite zeigt. Wirkliche Messungen ein Jahr oder länger nach der Operation haben mir ergeben, dass die Höhe des Tarsus oft um mehr als zwei Millimeter vermehrt worden war.

Die zweckmässigste Stelle für die *δποτομή* habe ich in verschiedenen Fällen verschieden gefunden. Sie muss stets hinter die Reihe der Drüsenmündungen verlegt werden, und zwar von einem halben bis zu zwei oder sogar zwei und einem halben Millimeter von denselben entfernt. In Fällen von extremer Einbiegung des Tarsalgewebes habe ich es gelegentlich nützlich gefunden zwei *δποτομαί* zu machen, die eine einen halben Millimeter hinter den Meibom'schen Mündungen, die andere ungefähr zwei Millimeter weiter zurück. In der Regel muss der Schnitt den ganzen Tarsus entlang geführt werden, und beinahe oder ganz durch die Dicke des Tarsalgewebes. Ich habe selbst bei noch activem Trachom nicht gezögert die *δποτομή* auszuführen, da ich aus Erfahrung weiss dass

der augenblickliche Erfolg vollständig befriedigend ist, und dass im Falle nachträglicher fernerer Einkrümmung des Tarsus in Folge fortschreitender Narbencontraction die Operation ohne Gefahr und mit Vortheil wiederholt werden kann, selbst nach Jahren.

In Betreff der eigentlichen *ἀναρραφή*, in Fällen in denen dieselbe angezeigt schien, habe ich es genügend gefunden einen nur sehr schmalen Streifen Haut zu excidiren, nicht mehr als zwei Millimeter breit (vide Fig. 4), und meistens finde ich auch die Suturen entbehrlich, wenn ich die nach oben gekehrten Cilien mittelst Collodium quer über die Wundlinie klebe.

In einer nunmehr fast zwölfjährigen Erfahrung mit dieser Methode sind mir keine ernstlichen Hindernisse gegen ihre allgemeine Anwendung begegnet. Die *ὀποτομή* hatte bisweilen ziemlich reichliche Blutung zur Folge, welche aber stets dem Gebrauch eiskalter Compressen wich. In vielleicht einem Drittel meiner Operationen stellte sich etwas Längscontraction in der Narbe des Tarsalgewebes ein, doch wurde dieselbe leicht und vollkommen beseitigt durch zwei oder drei tiefe Querschnitte durch Conjunctiva und Tarsus, rechtwinklig durch die vernarbte oder vernarbende *ὀποτομή*. Die bleibenden Resultate sind bei weitem die besten die ich je gesehen, und lassen wenig zu wünschen übrig.

Der Werth der alten Operation des Entropium im oberem Lide liegt in der Verbindung der beiden Verfahren, der *ἀναρραφή* und der *ὀποτομή*. Letzteres ist bei weitem das wichtigere der beiden und kann, wie schon bemerkt, ein sehr vollkommenes Resultat erzielen, auch wenn man keine Lidhaut excidirt. Nichtsdestoweniger scheint der Name *ἀναρραφή*, mit dem die griechischen Autoren die ganze Operation bezeichneten, es bewirkt zu haben, dass die Aufmerksamkeit in späteren Zeiten fast ausschliesslich auf diesen Theil des Verfahrens gerichtet wurde.

Daher kommt es dass die einfache *ἀναρραφή* in vielen Hand-

büchern der Neuzeit irrthümlich als die Operation des Celsus beschrieben wird, und dass ihre anerkannte Unwirksamkeit als Beweis der Unvollkommenheit der alten Chirurgie angesehen wird. Auch hat man die Technik der *ἀναρραφή* geändert — hauptsächlich verschlechtert — um sie etwas leichter ausführbar zu machen, und die wesentliche Bedingung, die *διαίρεσις δβελιαία* parallel und ganz nahe der normalen Cilienreihe zu machen, hat man oft ganz übersehen. Je näher dem Lidrande aber dieser Schnitt gelegt wird, desto wirksamer ist die *ἀναρραφή* und desto schmaler darf der auszuschneidende Hautstreifen sein. Dass es in gewissen Fällen wünschenswerth ist, den abgetrennten Lidrand stärker nach oben zu rollen, als es durch einfaches Annähen an die lose Haut des oberen Theils des Lides geschieht, wurde bald erkannt, wie ersichtlich ist aus der Anweisung des Aetius,¹ die Enden der Nähte unter den Augenbrauen anzukleben, und aus der des Paulus Aegineta, die Nähte lang zu lassen und sie, straff angezogen, auf der Stirn mittelst Heftpflasters zu befestigen.²

Erst in neuester Zeit ist ein ernstlicher Versuch gemacht worden die alte *ἀναρραφή* zu verbessern. Anagnostakis beschreibt die folgende Methode: —

“*Premier temps.* Incision de la peau. La paupière étant tendue sur une plaque d’ivoire, je pratique sur elle avec un bistouri convexe une incision parallèle au bord palpébral, et à une distance de 3 millimètres à peu près de ce bord. Cette incision ne doit intéresser que la couche cutanée. Si la peau est trop

¹ μετὰ δὲ τὴν ἀναρραφήν, ἀνατείνας τὸ βλέφαρον διὰ τὰ τραύματα, συμμέτρῳ σπληγίῳ ἐχεκόλλῳ καταλαβοῦ τὰ ῥάμματα ὑπὸ τὴν ὄφρυν.

² καὶ κόψαντες τὸ περιττὸν ῥάμμα μὴ πλησίον τῶν ῥαφῶν, ἀλλ’ ὥστε περιττεύειν ὡς τριῶν δακτύλων αὐτοῖς μῆκος, τὰ περιττὰ διαναιεύναντες κατὰ τὸ μέτωπον, ἐμπλάστρῳ τινὶ τῶν ἐχεκόλλων κολλήσωμεν.

abondante, au lieu d'une simple incision, je fais avec les ciseaux l'excision d'un pli transversal.

“*Deuxième temps.* Excision des faisceaux musculaires. L'aide tirant fortement en haut la lèvre supérieure de la plaie de manière à mettre à nu le muscle orbiculaire, je saisis avec une pince les faisceaux de ce muscle qui recouvrent le segment supérieur du cartilage tarse, et je les excise avec des ciseaux, après les avoir soigneusement disséqués. Le tarse n'est plus alors recouvert, à la hauteur de cette seconde plaie, que par du tissu cellulaire et par une couche fibreuse qui provient à la fois de l'expansion aponévrotique du releveur de la paupière et du ligament large.

“*Troisième temps.* Sutures. Je passe trois ou quatre fils à suture d'abord par le bord inférieur de la plaie cutanée, puis à travers la couche fibro-celluleuse qui recouvre la portion dénudée du cartilage, et je forme des nœuds séparément avec chacun de ces fils. Ceux-ci peuvent être laissés à demeure jusqu'à ce qu'ils soient éliminés par la nature.

“Voici les résultats de cette opération ; sur la portion du tarse qui a été mise à nu se forme une cicatrice solide qui réunit le cartilage au bord de la plaie cutanée. La portion supérieure de la peau, qui, du reste, ne tarde pas à se réunir avec la plaie dans laquelle la suture ne l'a pas comprise, reste abondante et forme encore des plis pendant le clignement, tandis que la bandelette inférieure, attachée en haut au cartilage et soulevée par les faisceaux épargnés de l'orbiculaire qui font ici l'office d'une poulie, est tendue fortement et renverse le bord palpébral.”¹

Ein ähnliches Verfahren ist von Snellen erdacht — “ Nous avons

¹ *Annales d'Oculistique*, XXXVIII, 1857, — citirt von de Wecker, *Chirurgie Oculaire*, 339, 340.

obtenu les meilleurs résultats en enlevant une bandelette, comprenant la peau et le muscle, parallèlement au bord ciliaire, et, en cas de fort épaissement du tarse, en excisant, dans la même direction, une petite portion cunéiforme de ce cartilage, ou en y pratiquant seulement plusieurs petites incisions fort rapprochées; puis en reliant le bord ciliaire à une partie plus élevée du tarse, au moyen des sutures que nous avons indiquées ailleurs.”¹

Fast dieselbe Methode wird auch von Panas² verfolgt, und in Amerika von Hotz.³

Die Unzulänglichkeit der selbst auf diese Weisen modificirten *ἀναρραφή* hat Snellen, und nach ihm Hotz, auch bewogen eine Furche in die Vorderseite des Tarsalgewebes zu ziehen, wie es schon früher Streatfeild⁴ gethan hat. Die Wirkung dieser Furche im Tarsalgewebe ist genau die, welche Aetius der *ὕποτομή* zuschreibt, — *ἵνα ἀνάλασις γένηται τοῦ ταρσοῦ* — aber mit dem Nachtheil, dass der oft schon geschrumpfte Tarsus noch mehr an Höhe verliert.

Die *ὕποτομή* tritt in mehr oder weniger modificirter Form in einigen späteren Operationsverfahren des Entropium und der Trichiasis auf. Die Operation von Crampton-Adams-Guthrie (1806, 1814, 1823) verbindet eine nicht ganz ideale *ἀναρραφή* mit einer wohl-placirten aber kurzen *ὕποτομή*; die ganze Operation wird jedoch verdorben durch die unnöthigen vertikalen Einschnitte am Lidrande nahe dem inneren und dem äusseren Canthus. Die

¹ *Compte-rendu du Congrès Périodique Internationale d'Ophthalmologie*, — 2d Session, Paris, 1862, 236.

² *Nouveau Dictionnaire de Médecine et de Chirurgie pratiques*, 1878, XXVI, — article “paupieres.” Vid. de Wecker, *Chirurgie Oculaire*, 340-344.

³ *Archives of Ophthalmology*, VIII, 2, 1879.

⁴ *Ophthalmic Hospital Reports*, I, III, April, 1858-

ursprüngliche Operation von Georg Jaesche,¹ welche nur für Fälle von partieller Trichiasis und Distichiasis bestimmt war, verbindet die Excision einer "5-6''' breiten Hautfalte," deren "unterer Wundrand $1\frac{1}{2}$ -2''' vom Lidrande entfernt ist," — *i. e.*, eine *ἀναρραφή*, in welcher jedoch sowohl das ausgeschnittene Hautstück zu gross, als auch seine untere Grenze zu weit von dem Lidrande entfernt ist, — mit einem "bei stark aufwärts gezogenem oberem Lide an dessen Conjunctivalfläche $\frac{1}{4}$ ''' bis 1''' über dem Tarsalrande und parallel mit diesem [geführten] Einschnitte," — *i. e.*, mit einer richtig gestellten aber unvollkommenen *ὕποτομή*. Fast dreissig Jahre später spricht E. Jaesche² von demselben Verfahren, indem er es von Neuem beschreibt, als auf Fälle von totaler Trichiasis und Distichiasis anwendbar; aber jedenfalls ist die Trennung des "vierkantigen Segmentes des Tarsalrandes" vom Knorpel, "so dass er nur an beiden Seiten mit dem Augenlide in Verbindung bleibt" nicht allein unnöthig, sondern auch gefährlich wegen möglicher Vereiterung des Ciliarbodens. Die weltberühmte Operation Arlt's,³ auf das Jaesche'sche Verfahren begründet, verbindet eine wohlgeplante *ἀναρραφή* mit einem 2-2 $\frac{1}{2}$ Mm. tiefen Schnitt "knapp vor den Meibom'schen Drüsen in den intermarginalen Saum," so dass "der Lidrand auf 2-3 Mm. Tiefe in eine vordere und hintere Platte gespalten ist," — einem Schnitt welcher meiner Meinung nach nicht mehr als eine *ὕποτομή* anzusehen ist. Burow, sen. hat⁴ eine Operationsweise beschrieben,

¹ *Medicinische Zeitung Russlands*, 1844, — citirt von Arlt, in Graefe-Saemisch, *Handbuch der gesammten Augenheilkunde*, III, 450.

² *Klinische Monatsblätter für Augenheilkunde*, XI, 1873.

³ Arlt — *Die Krankheiten des Auges*, Prag. 1850, — auch in Graefe-Saemisch, *Handbuch der gesammten Augenheilkunde*, III. 447-449.

⁴ *Berliner Klinische Wochenschrift*, Zehnter Jahrgang, 23 Juni, 1873.

wobei “ der Haupttakt der Operation ist . . . eine vollkommene Spaltung des Tarsalknorpels . . . bis auf die Cutis,” und “ von der Conjunctiva aus parallel mit dem Ciliarrande und in einem Abstände von etwa 2–3 Mm. durch die ganze Dicke des Tarsalknorpels und bis über die Ränder desselben hinaus, so dass kein Theil ungetrennt bleibt,” — eine echte, allerdings zu tiefe *δποτομή*. Obgleich dieser Schnitt, nach Burow, allein ausreichend sein mag, rät er in den meisten Fällen auch eine Hautfalte zu entfernen und drei Knopfnähte anzulegen, — *i.e.*, die *ἀναρραφή*. Dieses ganze Verfahren Burows, die *δποτομή* “ bis auf die Cutis” zu führen und dann noch einen Streifen Cutis zu entfernen, hat Arlt schon als “ wohl nichts anderes als die Ammon’sche *tarso-tomia longitudinalis*” bezeichnet; sie gleicht noch mehr der Roser’schen Modification der letzteren.

Bei der *tarso-tomia horizontalis* (*s. longitudinalis*)¹ “ sticht v. Ammon ein zweischneidiges Staarmesser, 3''' vom Augenlidrande entfernt, neben den Thränenkanälchen durch das Augenlid von innen nach aussen hindurch und schneidet dann, in derselben Entfernung vom Rande, bis $\frac{1}{2}$ ''' vom äusseren Augenwinkel hin. Hierauf nimmt er ein Stück aus der äusseren Haut weg und näht endlich jene wagrechte Wunde äusserlich wieder zusammen. Durch neues Fleisch, welches sich nun in der Wunde des Tarsus erzeugt, soll derselbe eine bessere Richtung bekommen.”²

Diese Methode hat Roser bedeutend verbessert.³ “ Man durchschneidet das Auglid sammt dem Tarsus, parallel mit dem Cilienrand und etwa $1\frac{1}{2}$ ''' von demselben auf der Jäger’schen Hornplatte ;

¹ v. Ammon’s *Zeitschrift*, III, 1833, 247.

² Citirt von Ruete, *Lehrbuch der Ophthalmologie*, 2te Auflage: Braunschweig, 1854, II, 205.

³ *Archiv für physiologische Heilkunde*, Zwölfter Jahrgang, 1853, 511.

sofort wird eine kleine Excision von Haut an der obern Wundlippe vorgenommen und nun die Hautwunde wieder genäht. Man bedient sich der Kopfnaht. Die Nadeln müssen etwas tief unten, am besten zwischen den Cilien eingeführt werden, damit sich die Hautbrücke desto besser nach oben kehrt. Die Fadenden können an der Stirne mit Heftpflaster befestigt werden, damit das Auglid noch besser in der rechten Lage bleibt. . . . Man wird selten Ursache haben, den Tarsus bis an seine beiden Enden zu trennen, da das Entropion gewöhnlich mehr den einen oder andern Augenwinkel oder auch nur den mittlern Tarsaltheil zum Sitz hat.”

Die so von Roser modificirte *tarsotomia horizontalis* kommt der ursprünglichen Operation von G. Jaesche in der Lage des Tarsalschnittes sehr nahe; wie auch das verbesserte Verfahren nach E. Jaesche, passt sie für Fälle von Entropium, resp. Trichiasis und Distichiasis welche den Lidrand in seiner ganzen Ausdehnung betreffen, und hat den sehr wichtigen Vortheil dass sie weniger Lidhaut opfert. Ihr Nachtheil, wie der der Jaesche'schen Operation, liegt darin dass sie die *ύποτρομή* und den Hautschnitt zu einem einzigen Schnitt durch die ganze Dicke des Lides verbindet, wodurch die Lebensfähigkeit der Cilien-tragenden Randbrücke gefährdet wird.

Mein eigenes Verfahren,¹ welches ich mit nur wenigen technischen Verbesserungen seit 1874–75 ausgeführt habe, war ursprünglich eine Modification der Arlt'schen Operation, und war in der That eine theilweise Rückkehr zu dem modificirten Verfahren von G. Jaesche, wie E. Jaesche es (1873) beschreibt, — eine Methode welche, wie schon gesagt, an die *tarsotomia horizontalis* v. Ammons erinnert. Ihr wahres Prototyp ist in dem Verfahren der Alten zu suchen, wie ich in dieser Mittheilung zu

¹ *Trans. Fifth International Ophthalmological Congress, New York, 1876.*

beweisen mich bemüht habe. Wie schon erwähnt besteht mein Verfahren aus der *ὕποτομή*, wie ich sie in Figur 2 gezeichnet habe, und bei welcher ich mich des in Figur 3 dargestellten Messers bediene. Die *ὕποτομή*, entweder allein oder mit Hilfe von Bestreichung der Lidhaut längs einer der Cilienreihe parallelen Linie mit Collodium, wird in der Mehrzahl der Fälle ausreichen um dem Lidrande eine richtige Stellung zu geben. Wenn aber dies Verfahren nicht genügende Aussicht gibt für die Wiederherstellung des Lidrandes, so verbinde ich damit die Excision eines höchstens 3 Mm. breiten Hautstreifens, und schliesse die Hautwunde durch Ankleben der Cilien quer über die Wundlinie. Früher bediente ich mich bei dieser *ἀναρραφή* einer tiefen Naht (*vide* Fig. 5,) welche ich aber in den letzten Jahren selten oder niemals mehr nothwendig

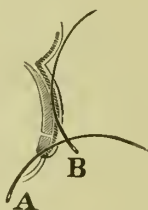


FIG. 5.

gefunden habe. Wenn man Sorge trägt die *ὕποτομή* genau auf die Conjunctiva und das Tarsalgewebe zu beschränken, und den M. orbicularis und die ihn deckende Fascie unverletzt lässt, so bleiben die Gefäßverbindungen des getrennten Lidrandes erhalten und seine Ernährung wird nicht beeinträchtigt. Dieser Vortheil, welcher in den Verfahren von v. Ammon, Jaesche und Burow aufgegeben wird, wurde wahrscheinlich in der Operation der Alten gewahrt.

In der Operation des Entropium des unteren Augenlides — *καταρραφή* — verwerfen die alten Autoren übereinstimmend die

ὕποτομή als überflüssig oder schädlich.¹ In Bezug auf diese Operation müssen wir unterscheiden zwischen dem sehr häufigen, rein muskulären (spastischen) Entropium, bei welchem die Ex-cision eines sehr schmalen Haut- und Muskelstreifens ganz nahe an der Cilienreihe gewöhnlich schon ohne Hilfe der Nähte zur Heilung genügt, und dem narbigen (organischen) Entropium, resp., der Trichiasis und Distichiasis, bei denen dieses Verfahren sowohl wie die einfache *καταρραφή* von geringem Nutzen ist. Bei den letztgenannten Zuständen habe ich bei weitem die besten Resultate erzielt mit der nach Anagnostakis und Panas verbesserten *καταρραφή*, mit Hinzuziehung einer *ὕποτομή*, welche meiner Erfahrung nach am besten erst dann gemacht wird, wenn die tiefen Suturen schon geknüpft sind.

Unter den neueren Schriftstellern hat Himly² das alte Verfahren wohl am richtigsten wiedergegeben; dennoch hat auch er den gewöhnlichen Irrthum begangen die einfache *ἀναρραφή* als eine in sich vollkommene Methode zu beschreiben,—eine Annahme für die ich keine Originalquelle finden kann. Himly's Beschreibungen der *ὕποτομή* und der Verbindung derselben mit der *ἀναρραφή* sind sehr kurz, aber klar und wie mir scheint genau richtig, aber er erwähnt sie ohne ein Wort der Empfehlung als Verfahren welche der Vergangenheit der Chirurgie angehören.

¹ *In superiore palpebra . . . incidenda linea est, . . . inferior palpebra eo non eget.*—Celsus. *μόνη δὲ τῆ καταρραφῆ ἀρζοόμεθα ἐπὶ τοῦ κάτω βλεφάρου, παραιτούμενοι τὴν ὕποτομήν, ἵνα μὴ ἐκτροπή τοῦ βλεφάρου γένηται.*—Aetius. *τὴν δὲ ὕποτομήν παραιτητέον, ὅτι τῷ συμφύτῳ βάρει τὸ κάτω βλέφαρον ἐτοιμίως ἐκτρέπεται.*—Paul. Aegin.

² *Die Krankheiten und Missbildungen des menschlichen Auges*, Berlin, 1843, I, 120, 136.

Eine erschöpfende Discussion der alten Operation die auf Kenntniss aller der uns erhaltenen Ueberlieferungen basirt, ist mir nicht bekannt. Die Arbeit von Anagnostakis¹ gründet sich hauptsächlich auf die Beschreibung des Paulus Aegineta, welche leider in Bezug auf die *ὀποτομή* sehr kärglich ist, und scheint mir nicht allein unvollkommen, sondern auch in Betreff der letzteren ungenau. Die umständliche und im ganzen lichtvolle Darstellung der *ὀποτομή* durch Aetius ist die einzige, welche die nöthigen Daten für ein richtiges Verständniss dieses Theils des Verfahrens an die Hand giebt. Einsicht in die einzige existirende Ausgabe dieses Autors habe ich der "Library of the Surgeon General, U. S. A.," in Washington zu verdanken. Für wichtige Hilfe in der Berichtigung der zahlreichen Schreib- und Druckfehler in dem Text des Aetius-Citates bin ich Professor John Williams White, von Harvard University, zu grossem Dank verpflichtet.

¹ *Annales d'Oculistique*, LXI, 1869, 116-123.

